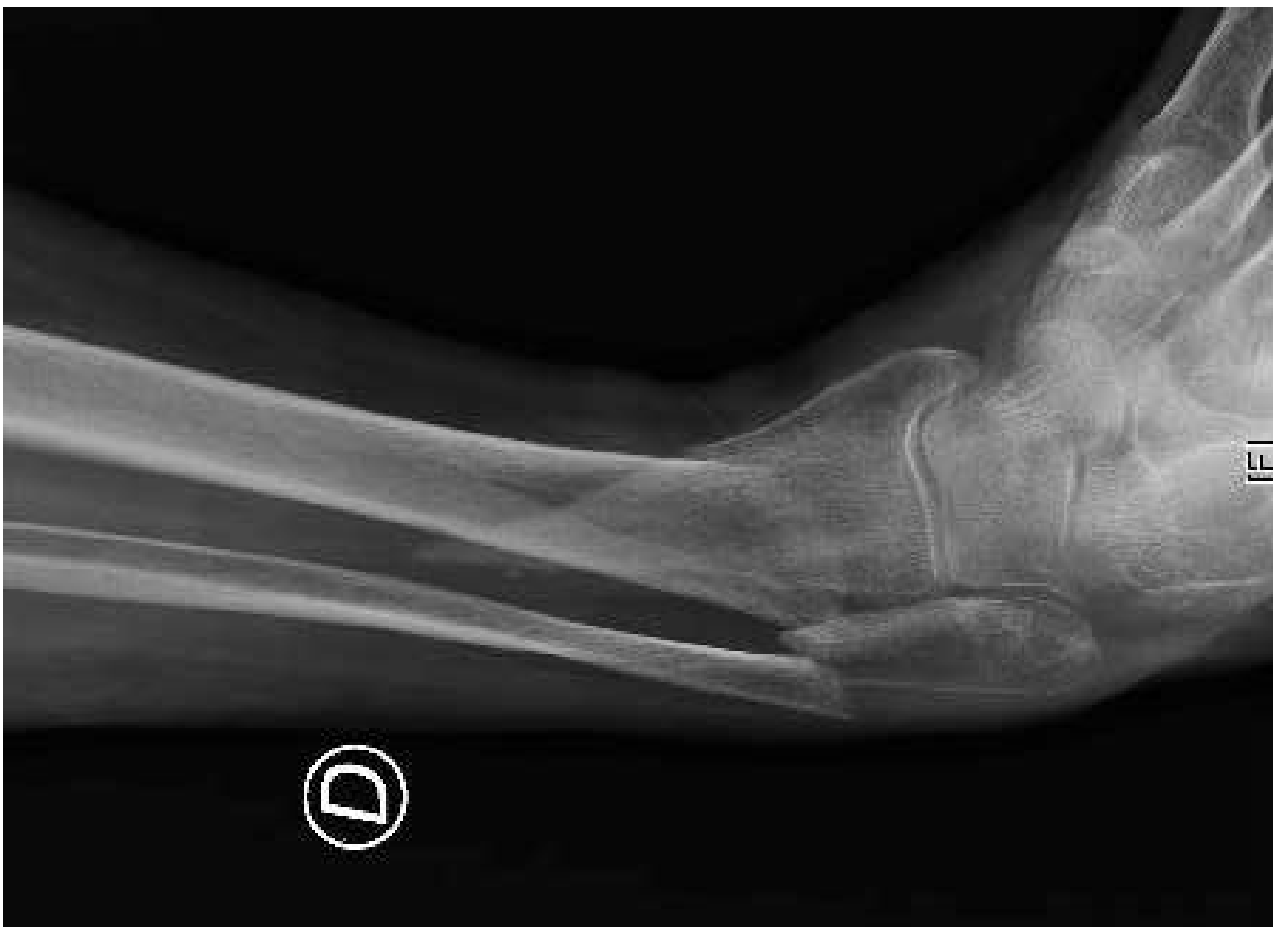
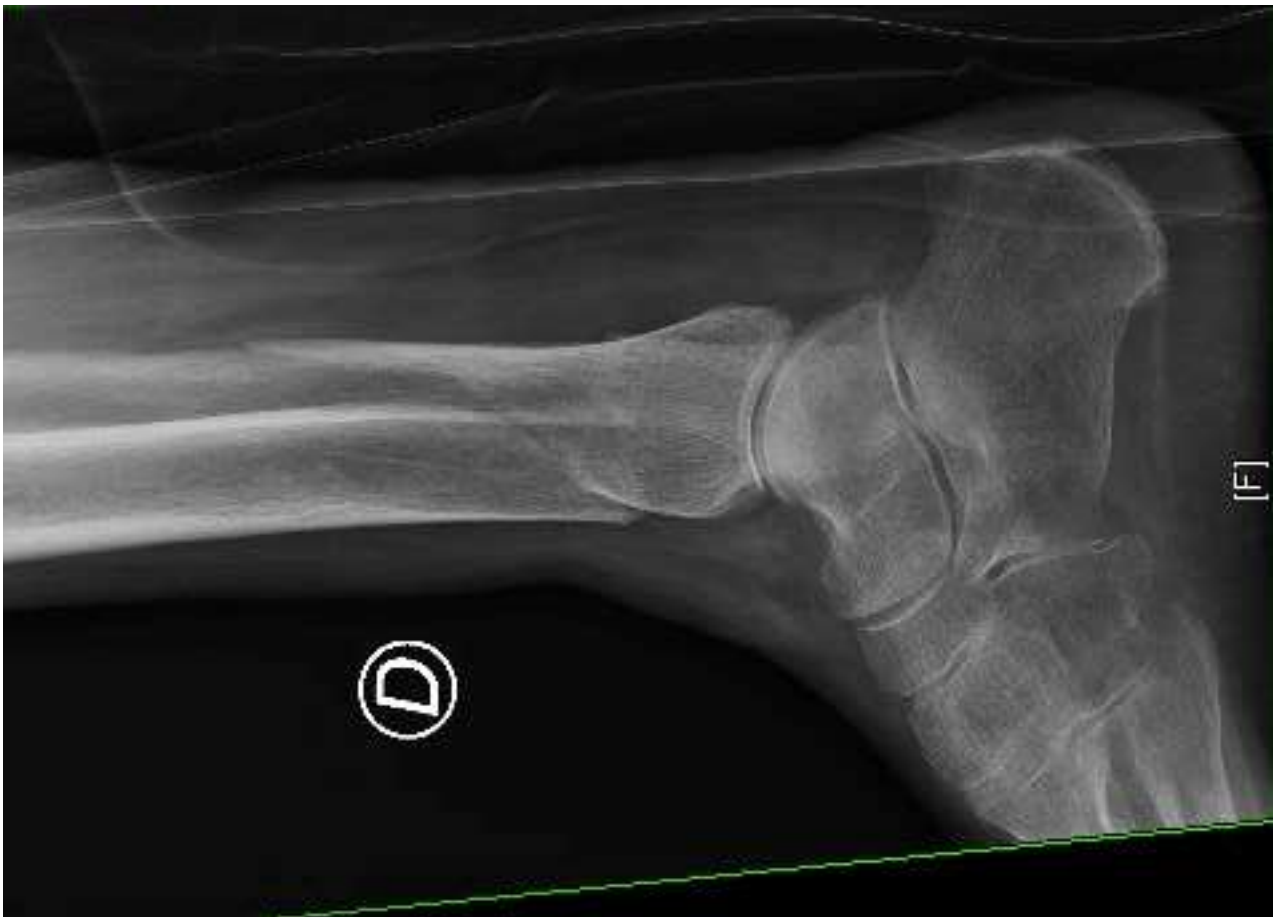
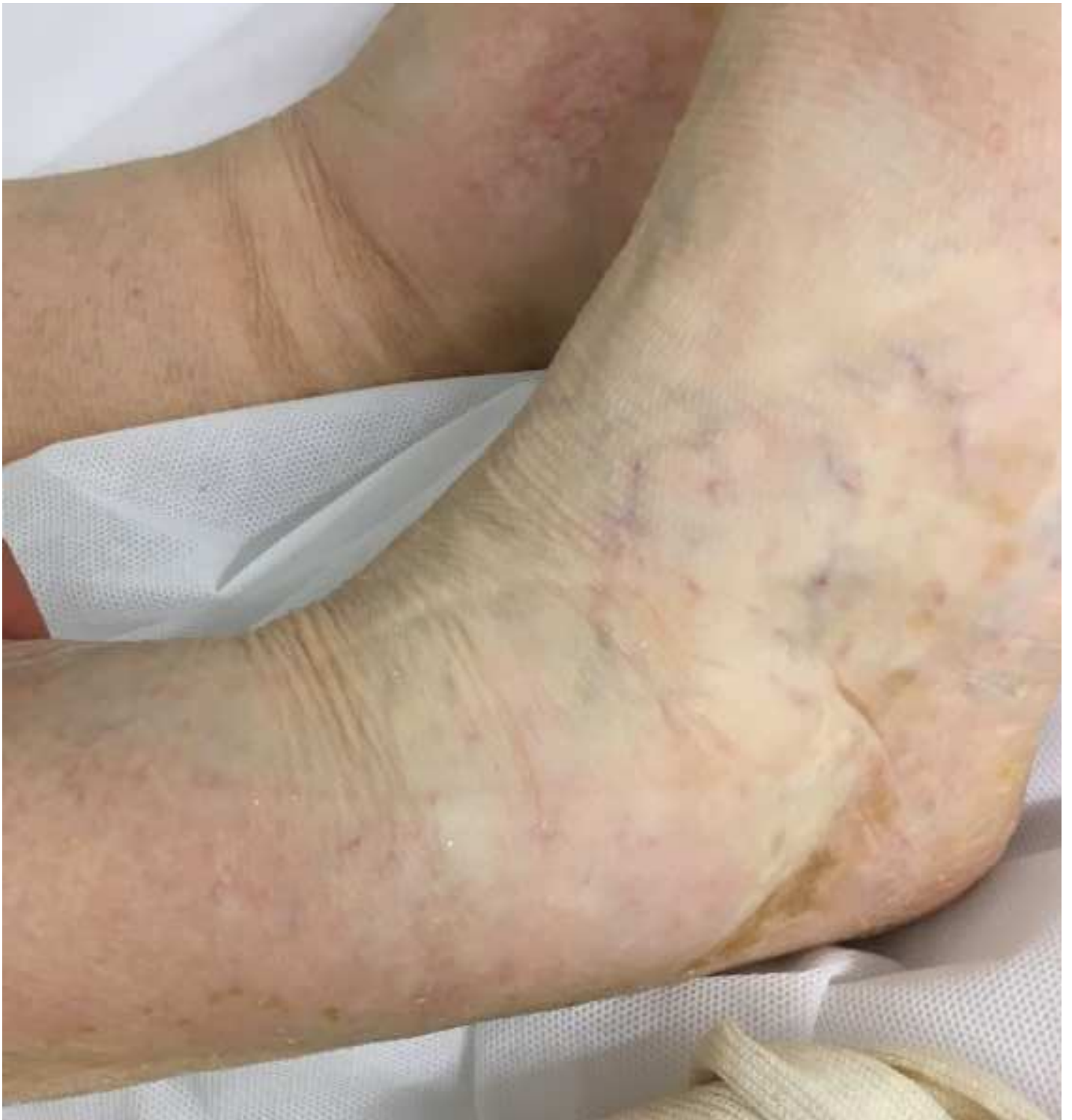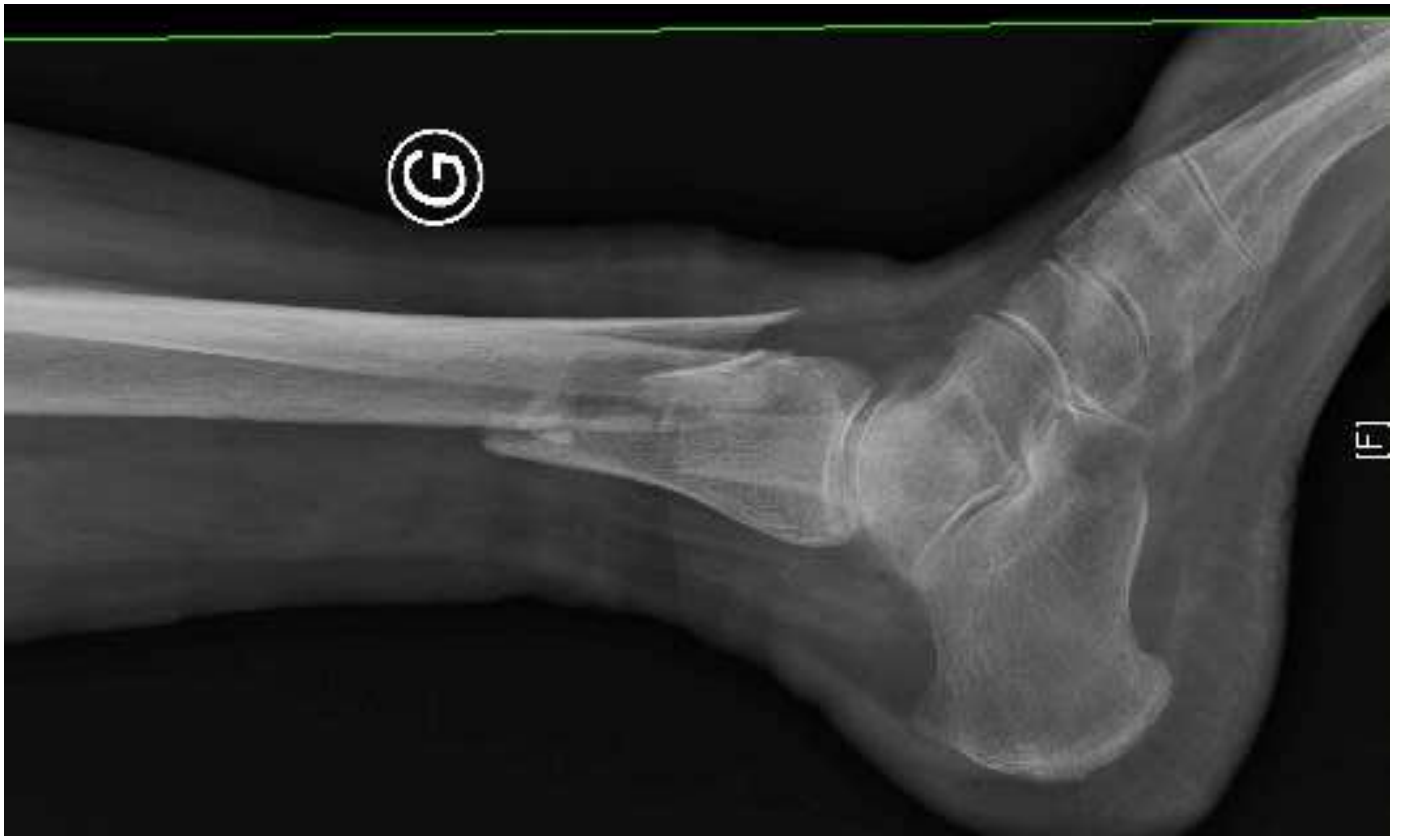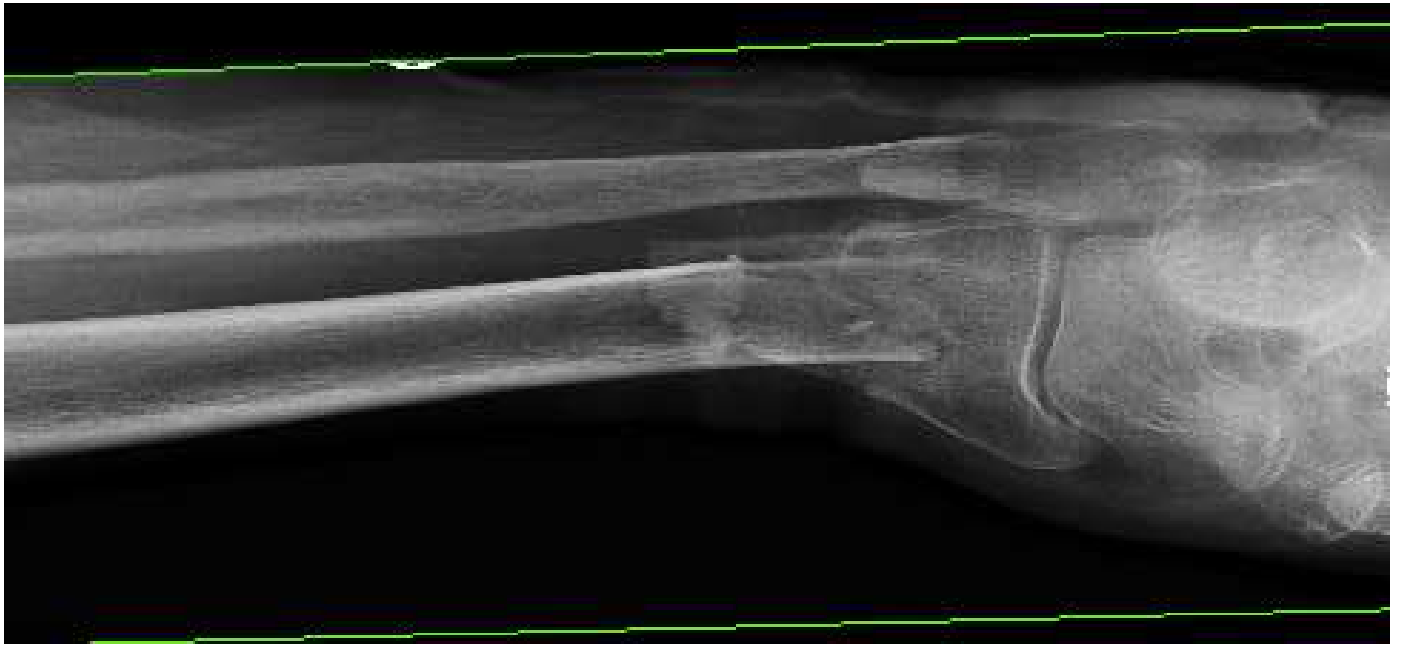Fractures tibia distal

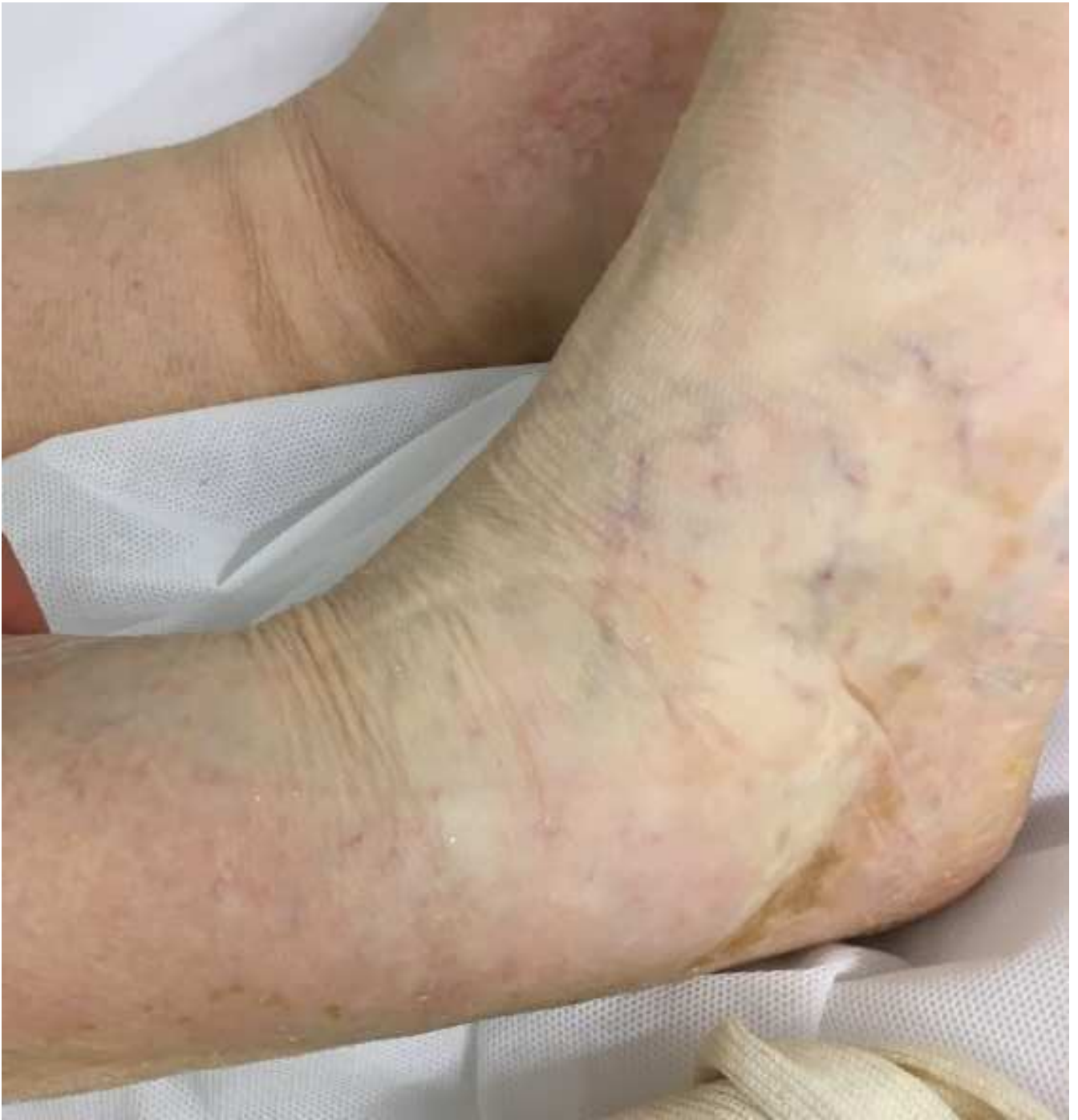Cas cliniques

- Femme 82 ans
- Vit au domicile personnel avec aides
- ATCD AIT, troubles du rythme...
- Absence de troubles cognitifs
- Fait quelques pas dans sa chambre

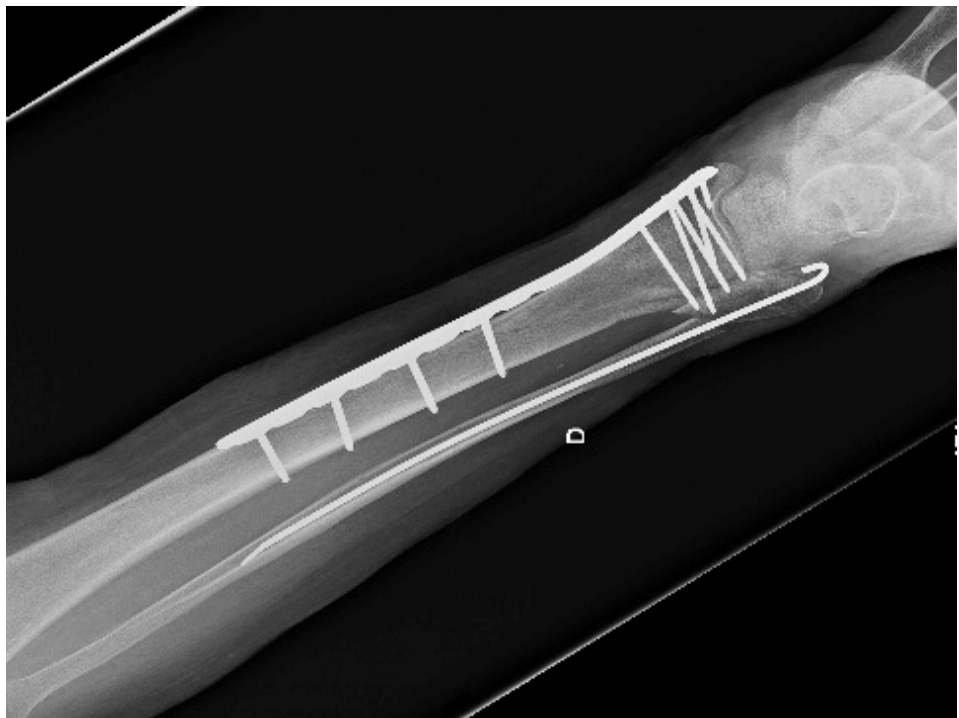
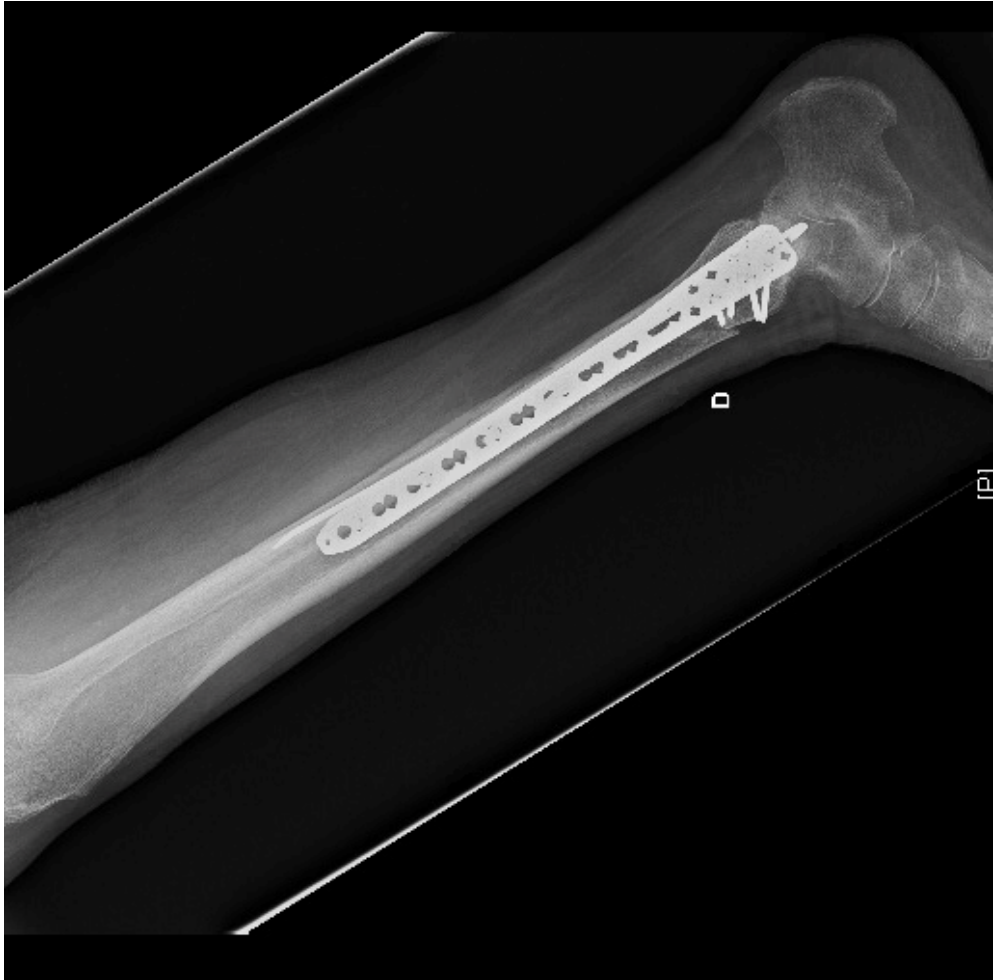


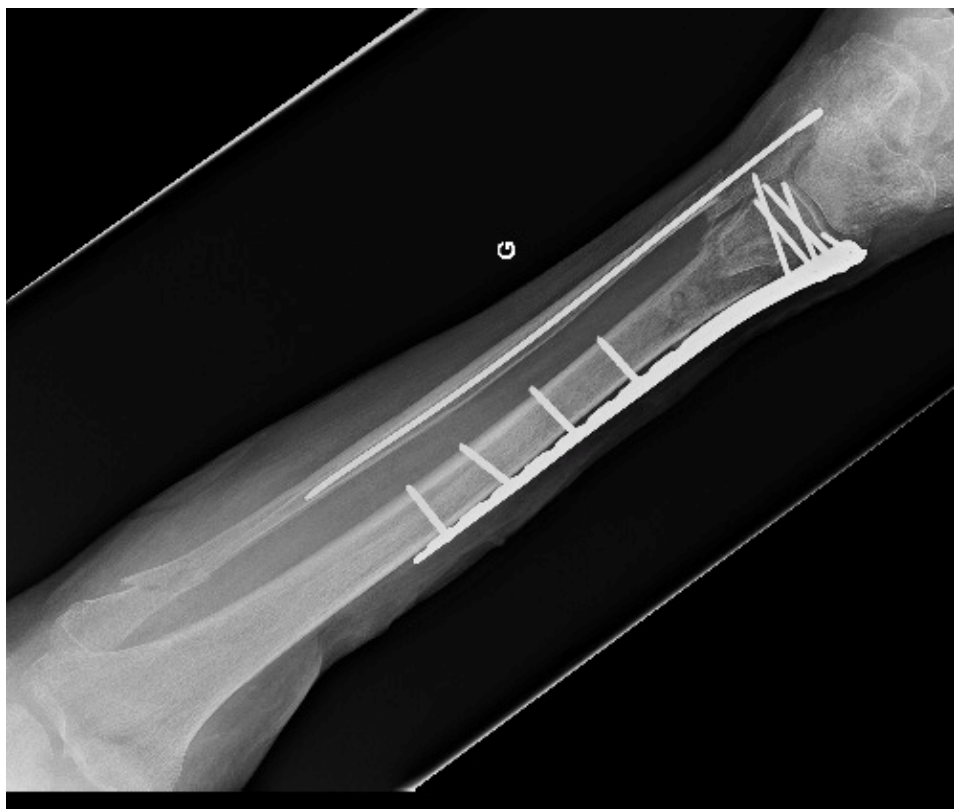
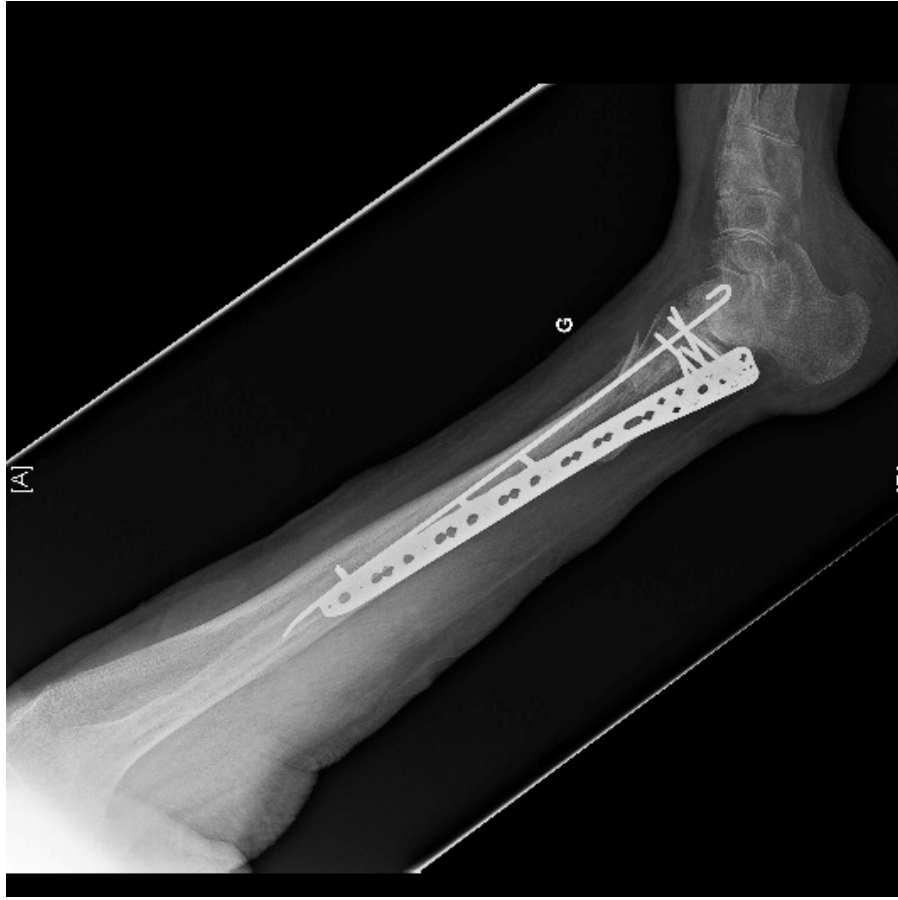

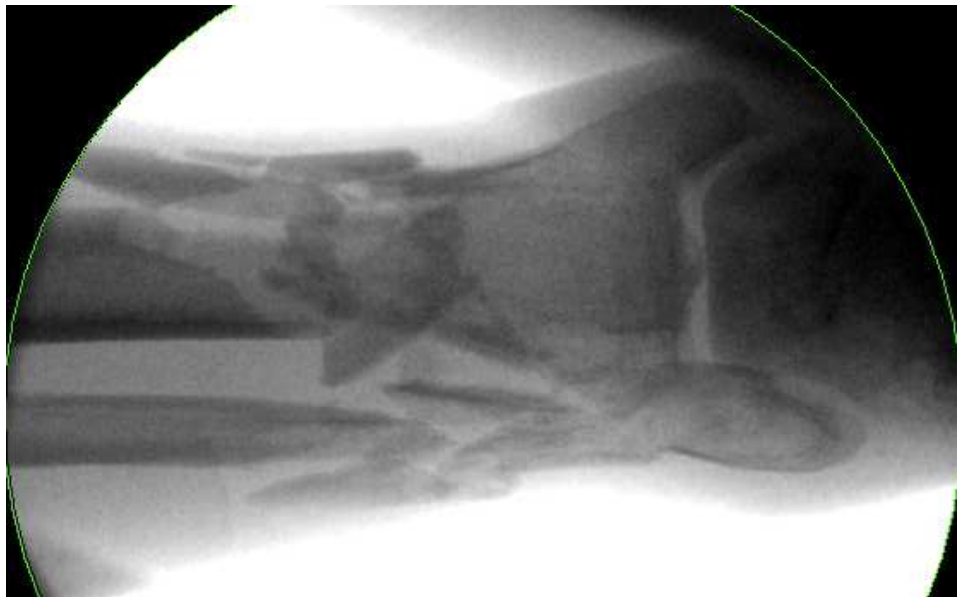
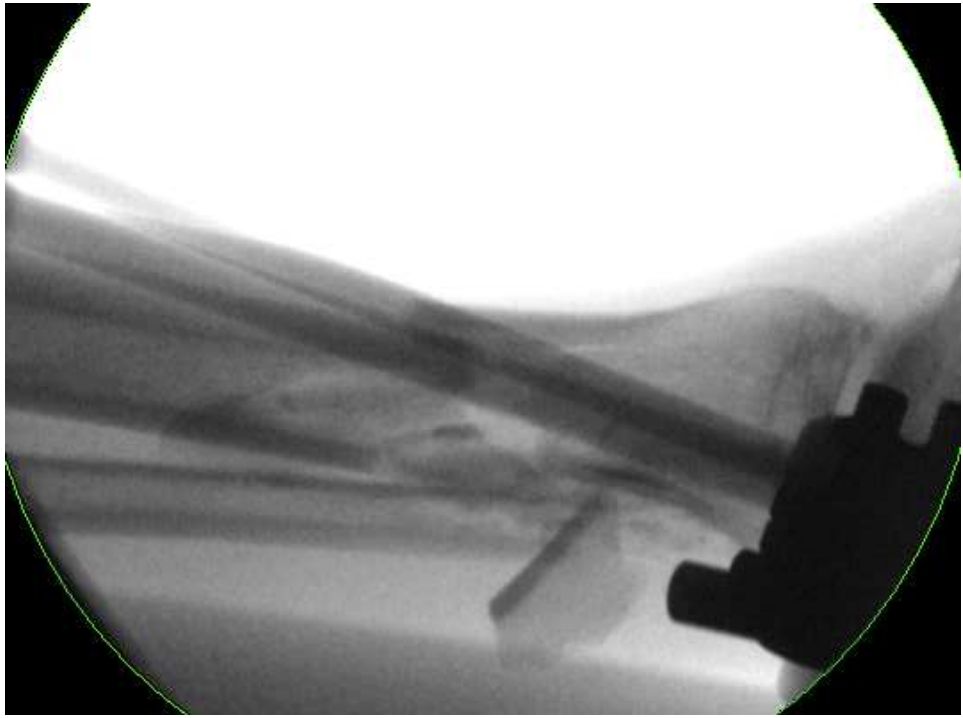


- Quel traitement?
 - Orthopédique?
 - Ostéosynthèse?
 - FE?
 - Clou tibia antérograde?
 - Plaque +/- mini invasive?
 - ostéosynthèse arthrodèse?

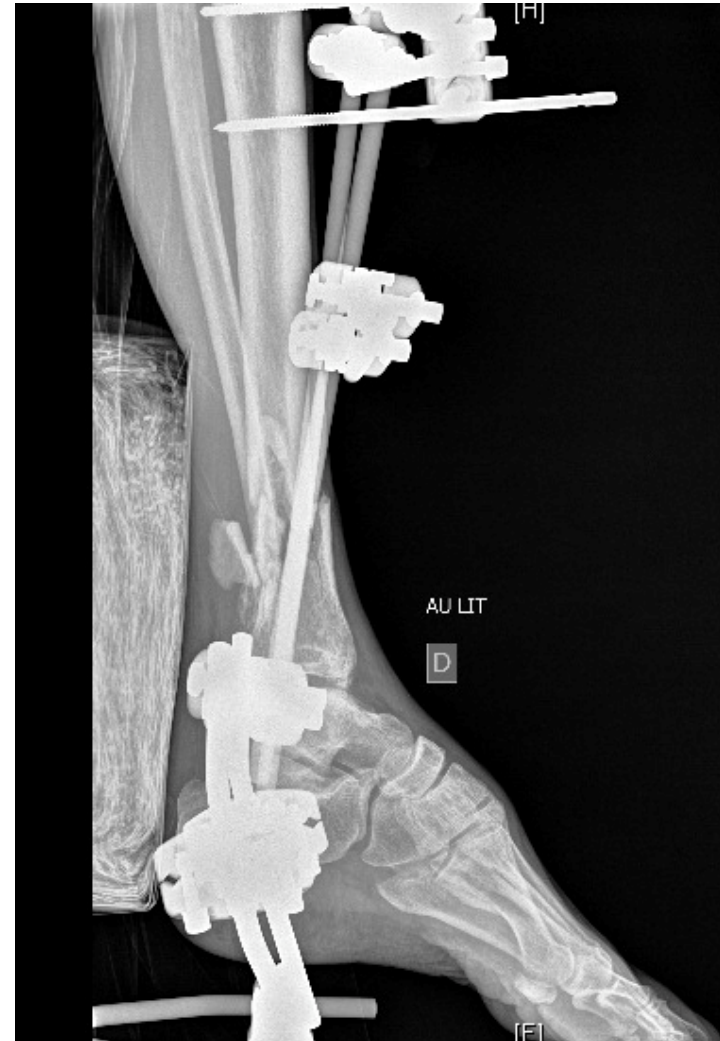
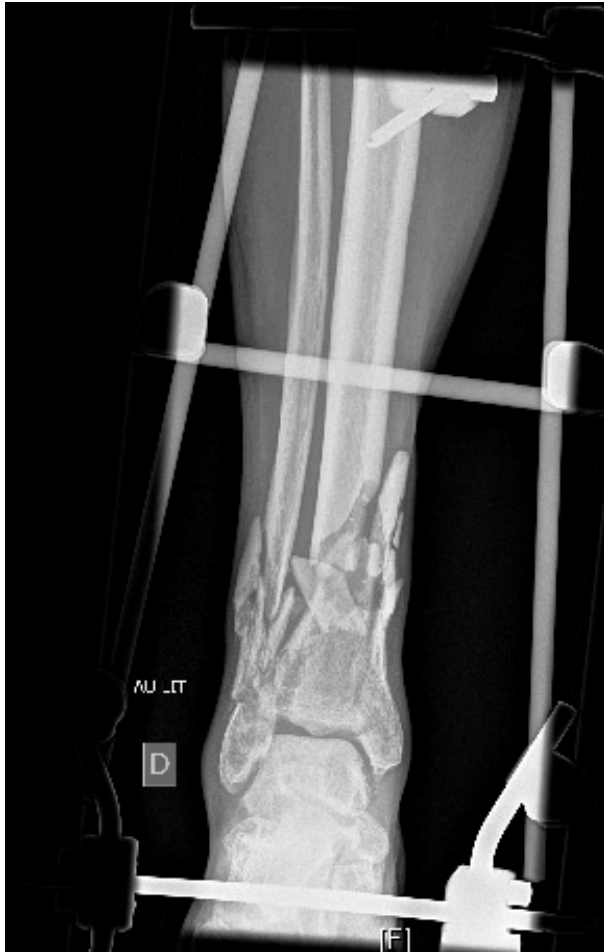



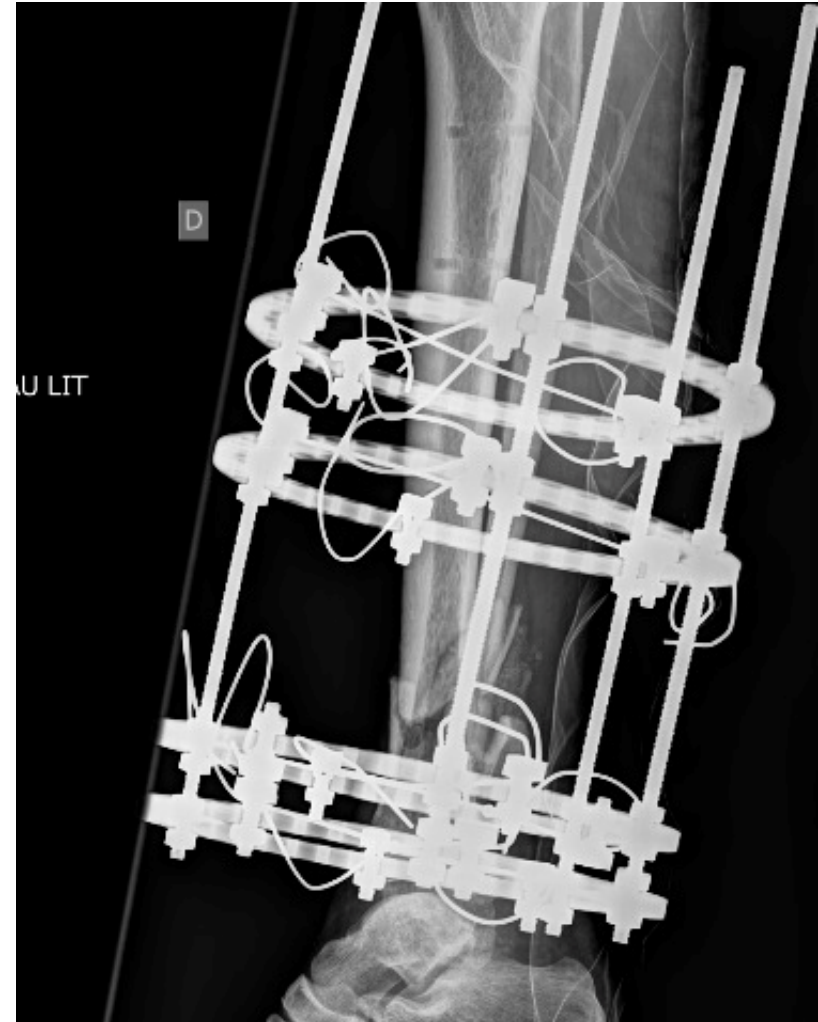
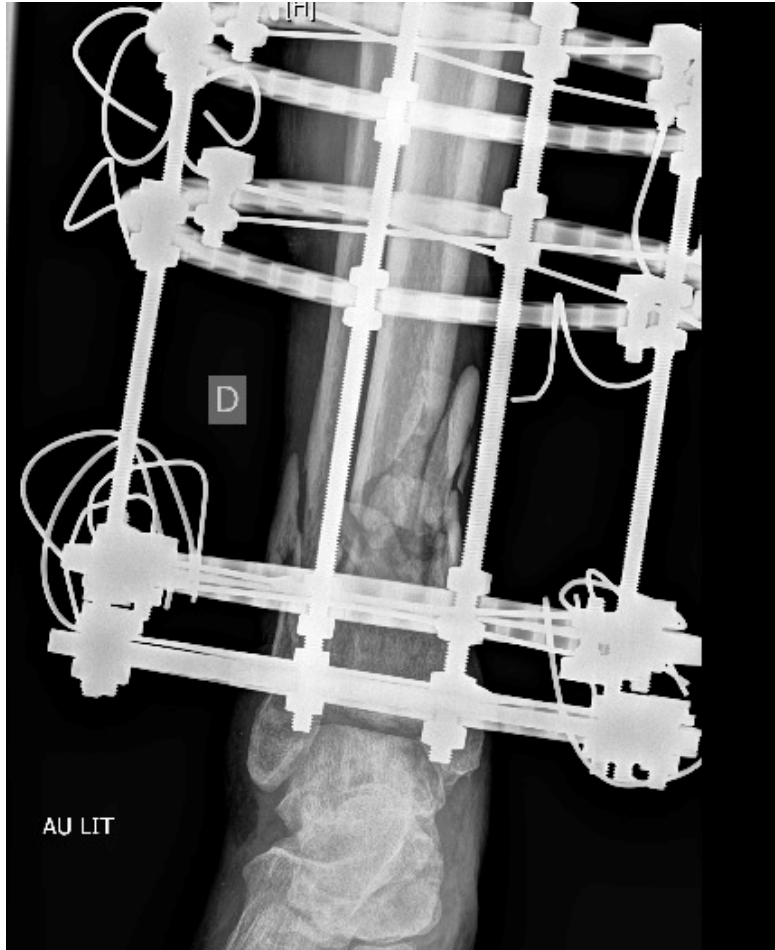
- Homme 58 ans.
- AVP VL contre VL, choc frontal sur voie rapide prise à contresens
- Traumatisme bassin, 2 Membre inférieurs, membre supérieur gauche
- Dermabrasion appuyée prépatellaire



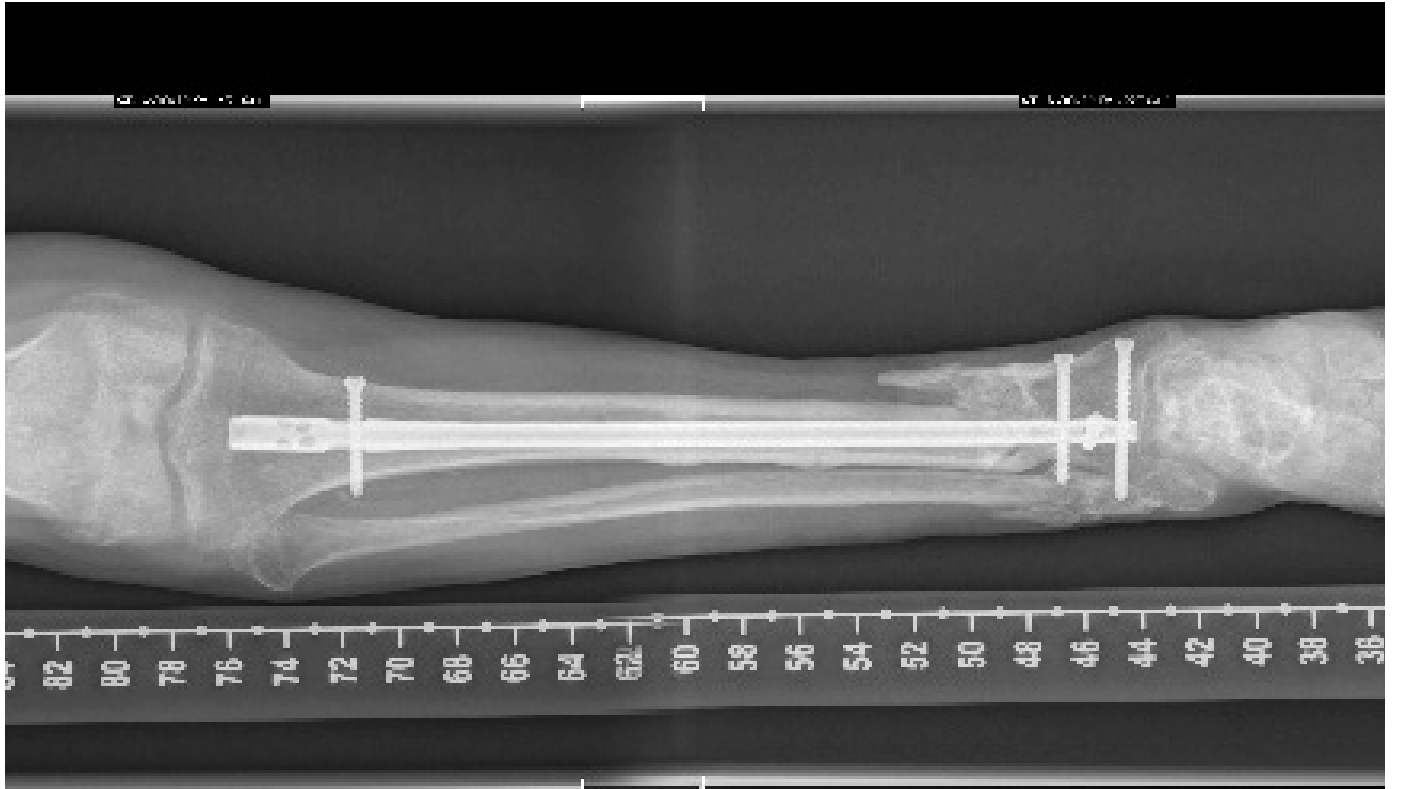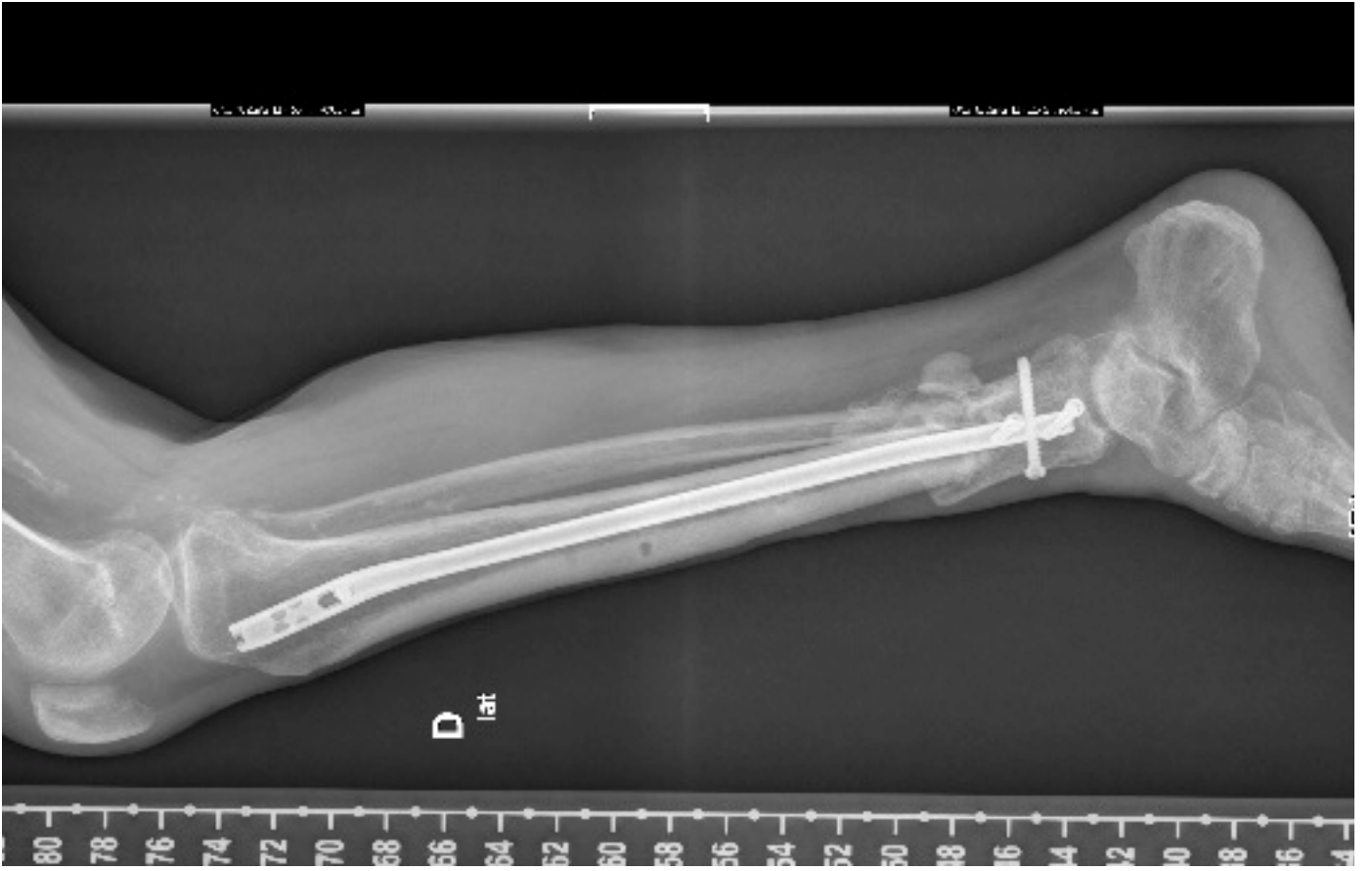+ 3 Semaines



À 4 mois, absence de cal



- Suivi émaillé de pancréatite, syndrome de Korsakoff
- Renutrition difficile
- Ablation du FE du fait de la mauvaise tolérance
- Port d'un Sarmiento avec tolérance cutanée médiocre



“Les fractures distales de jambe”

Cas cliniques

Pierre Martz

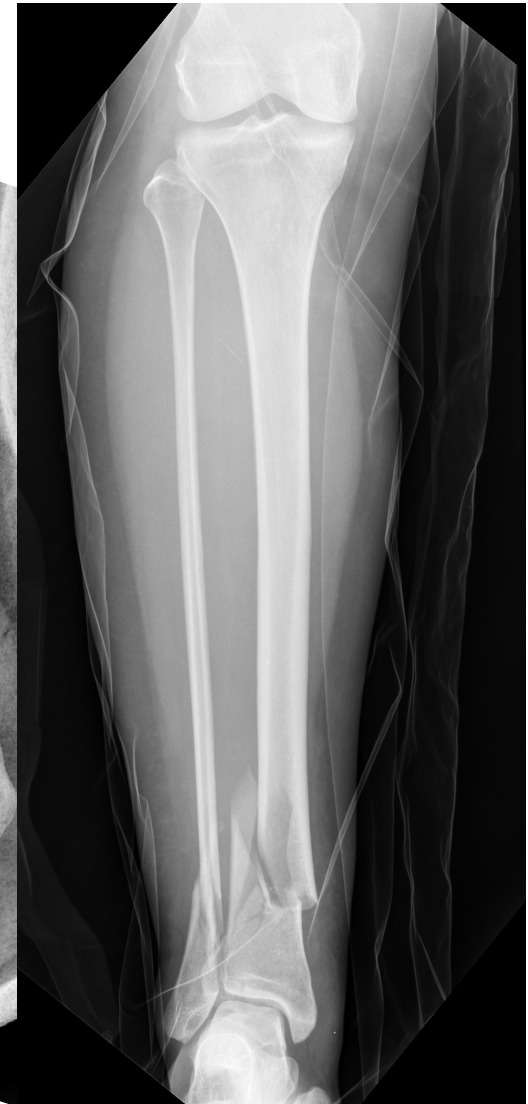
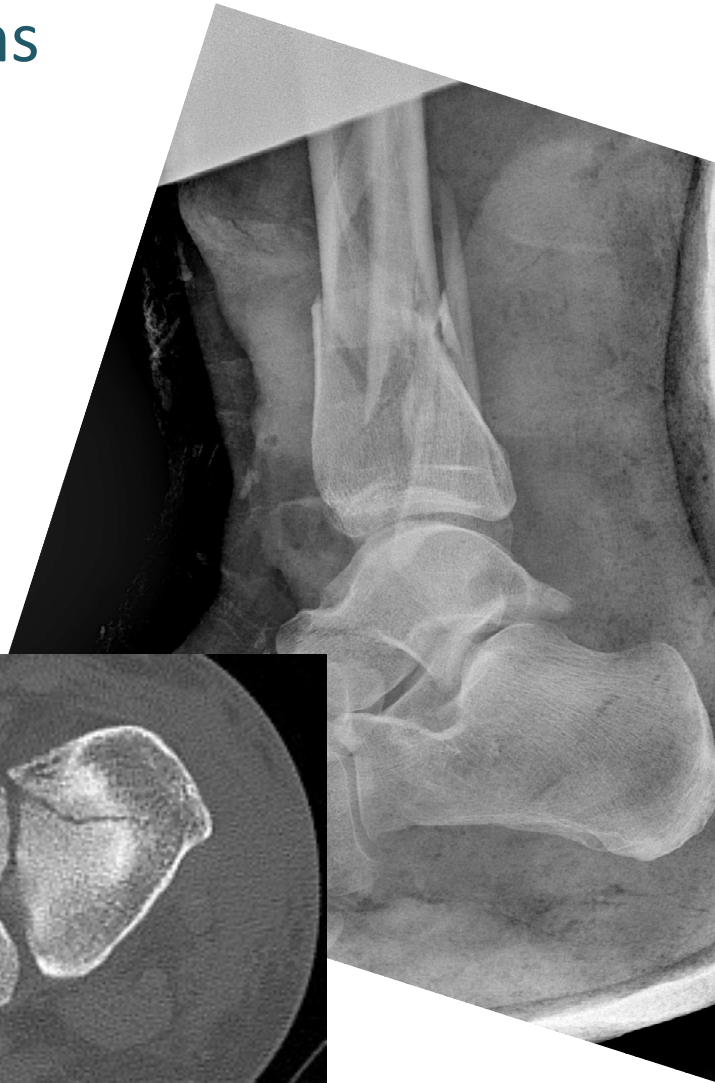
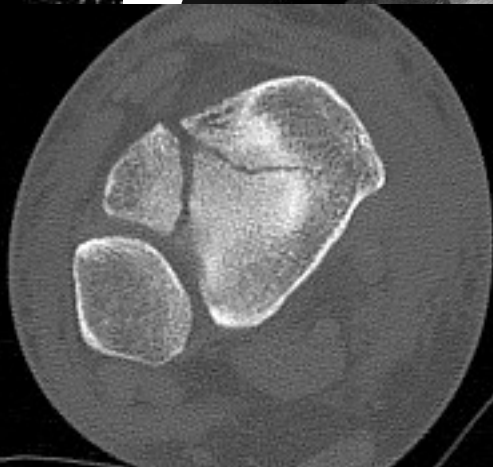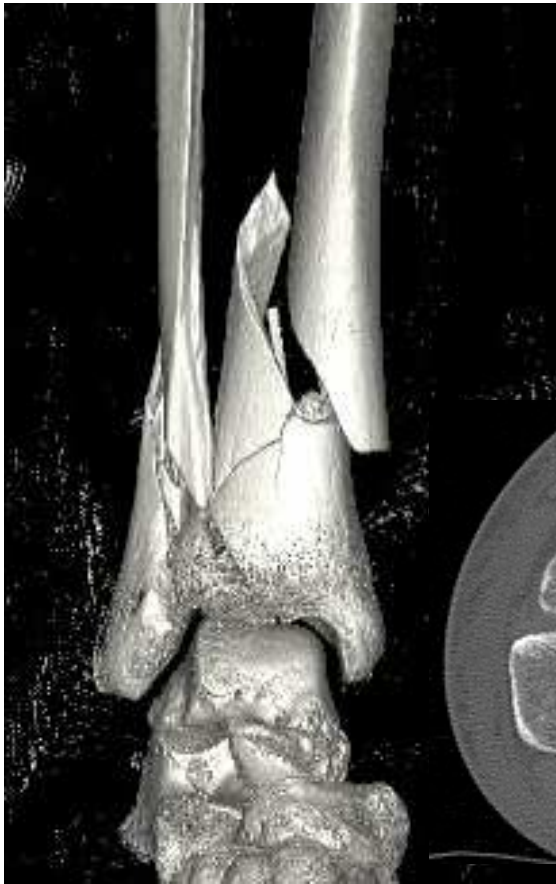Service de chirurgie Orthopédique
et Traumatologique
CHU de Dijon



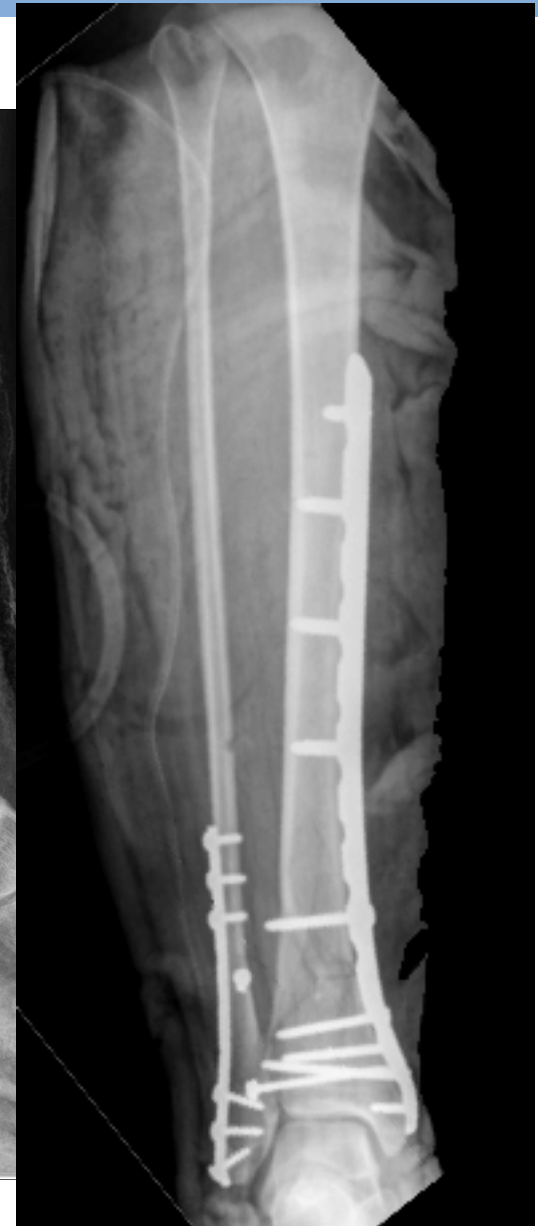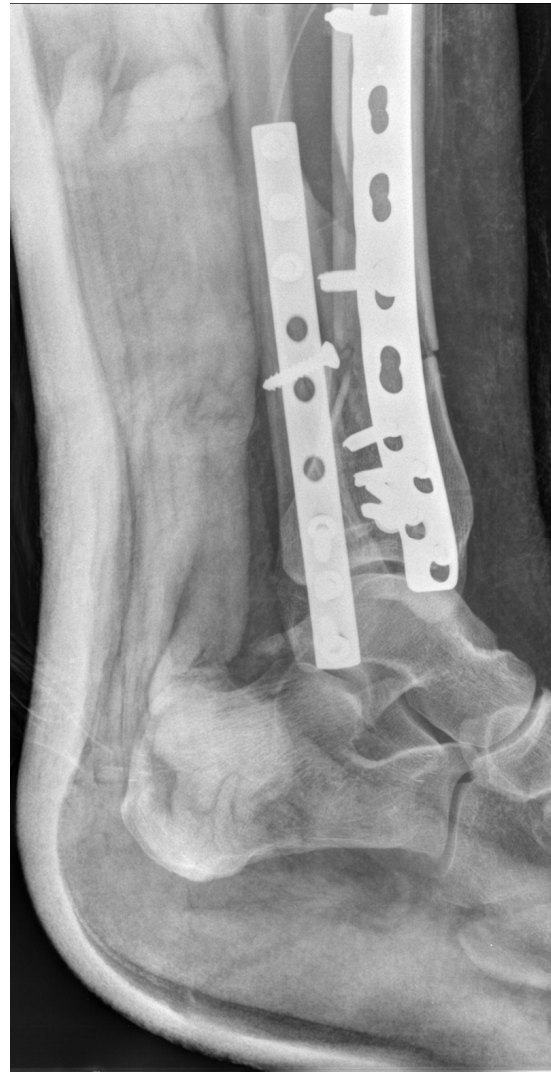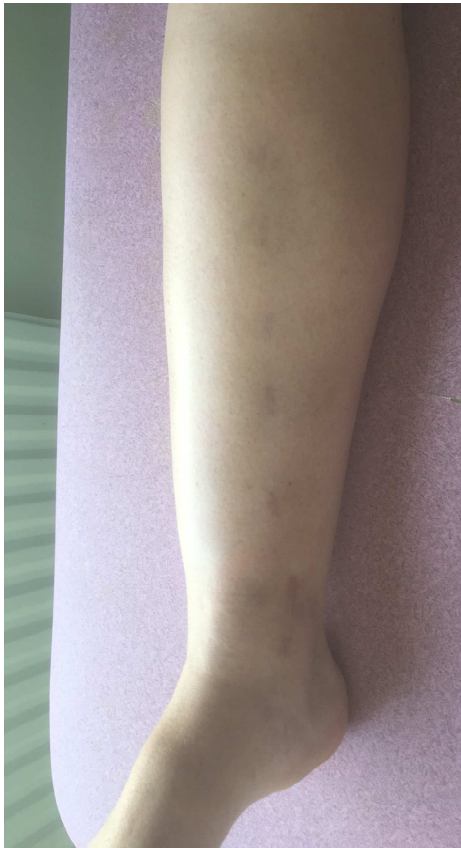Cas cliniques

- Patiente de 40 ans
 - AVP
 - Fracture fermée



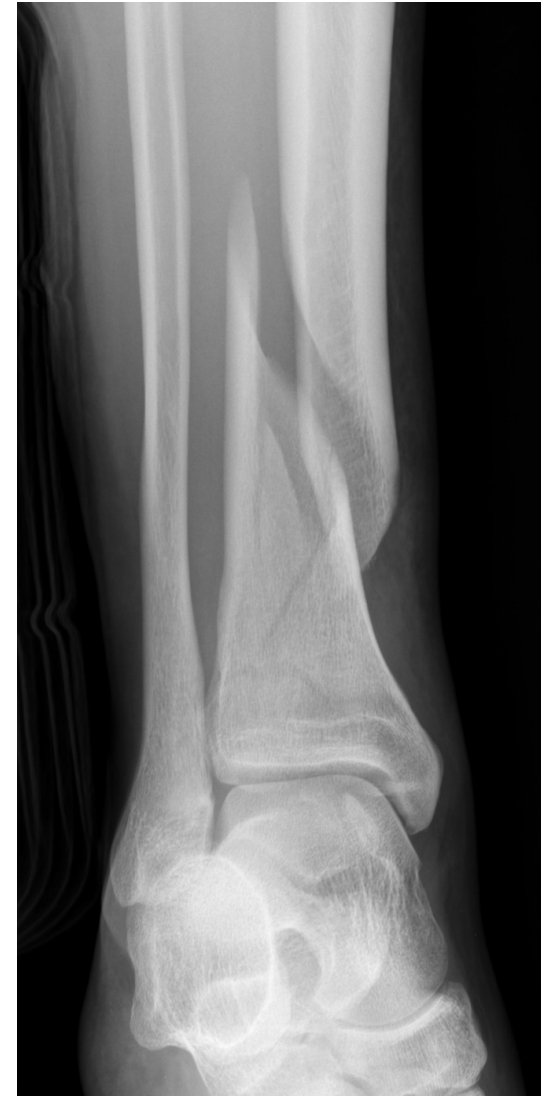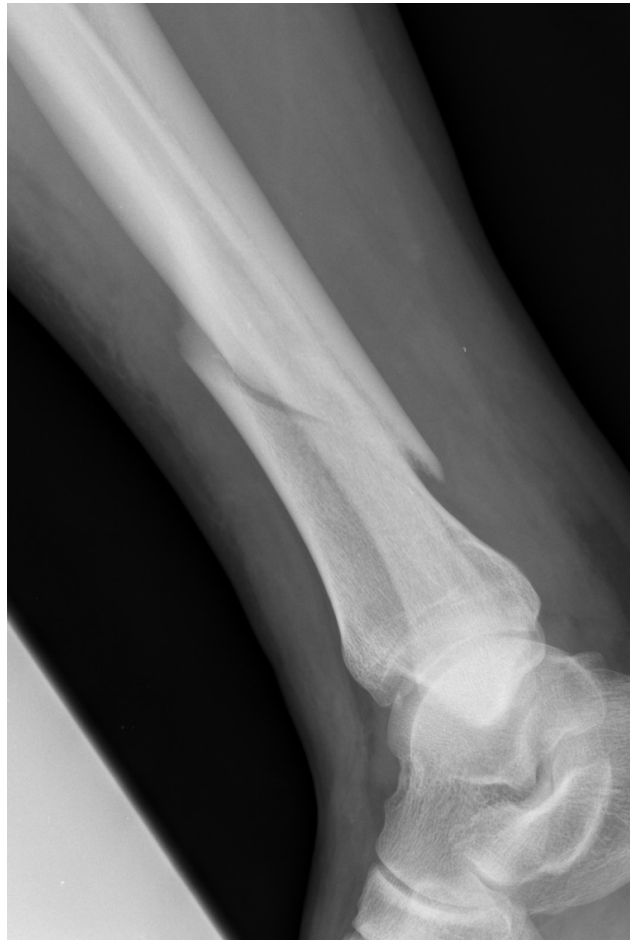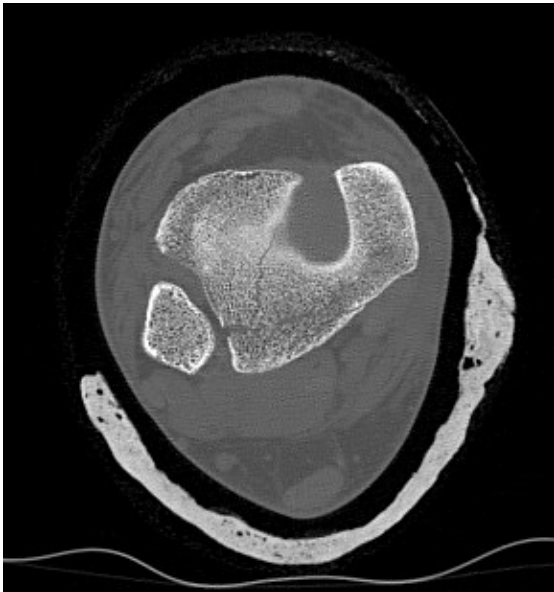Cas cliniques

- Patiente de 40 ans
 - MIPO tibia + OS Fibula



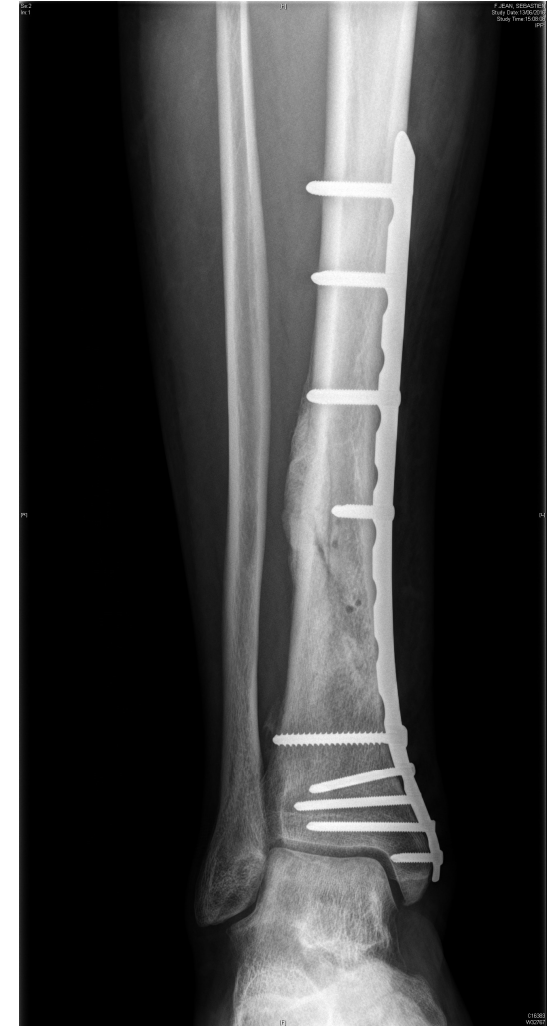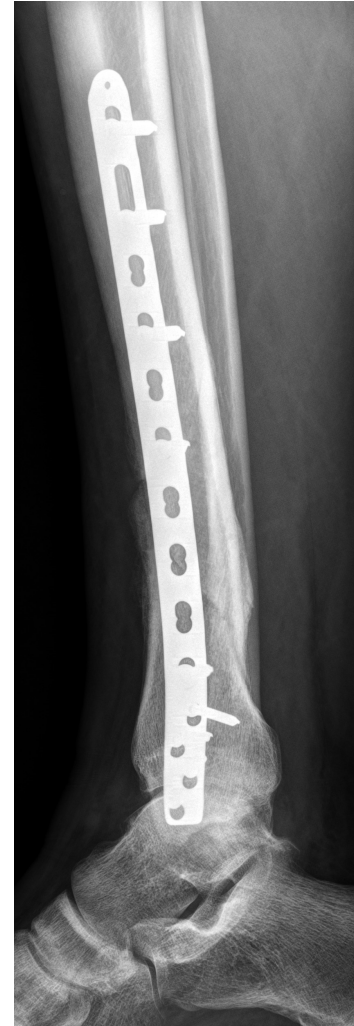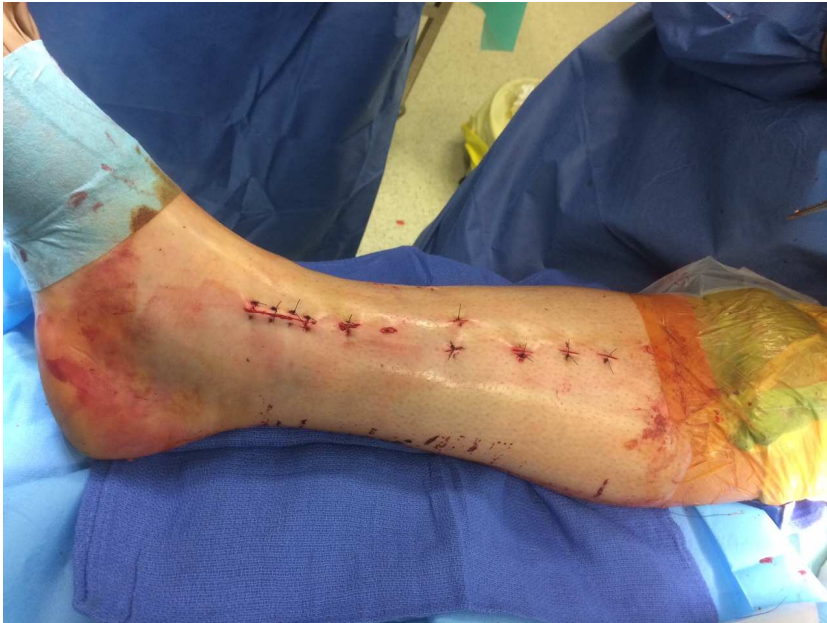Cas cliniques

- Patient de 35 ans
 - AVP Moto cross
 - Fracture fermée



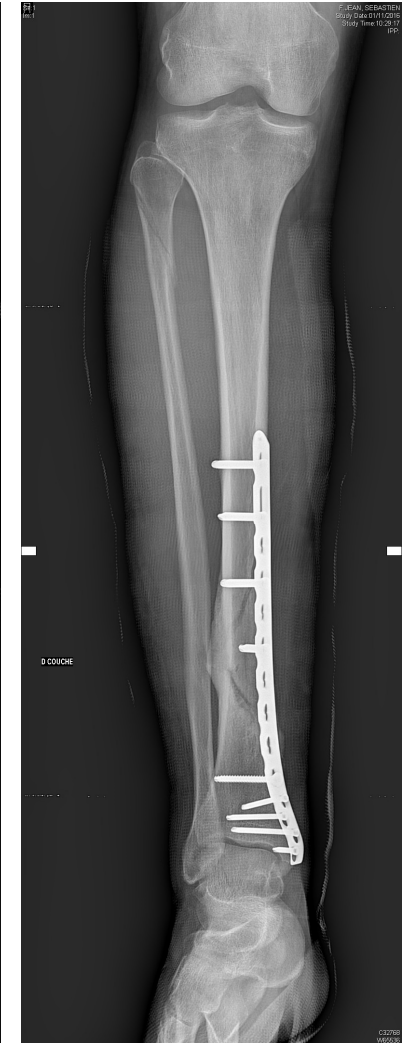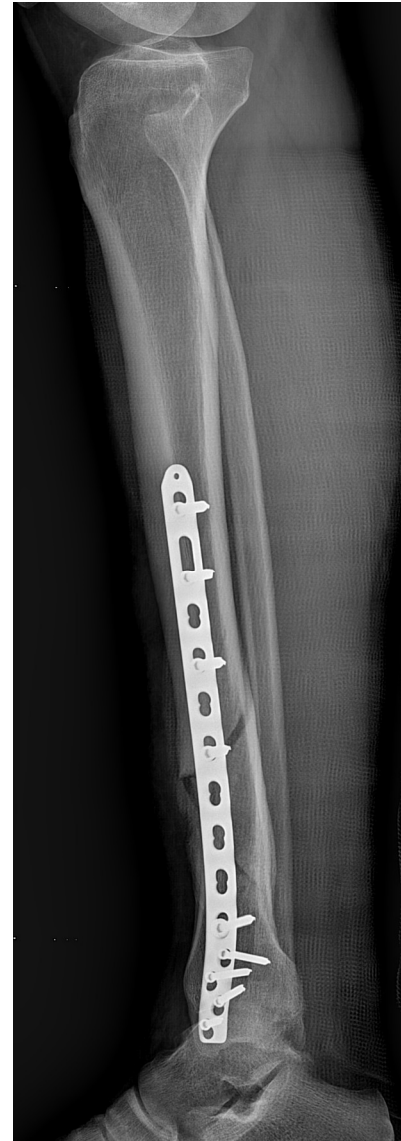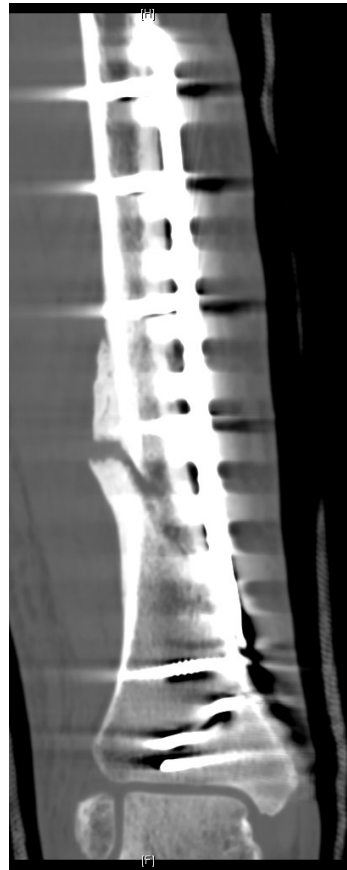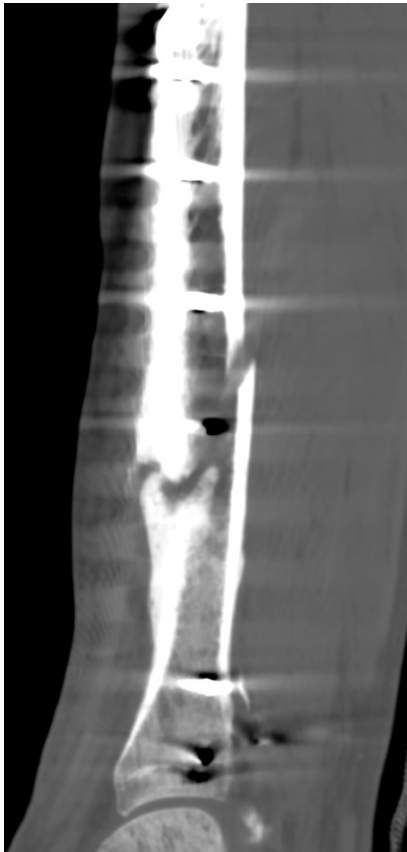Cas cliniques

- Patient de 35 ans
 - Plaque MIPO
 - Reprise des sports mécaniques
À 5 mois



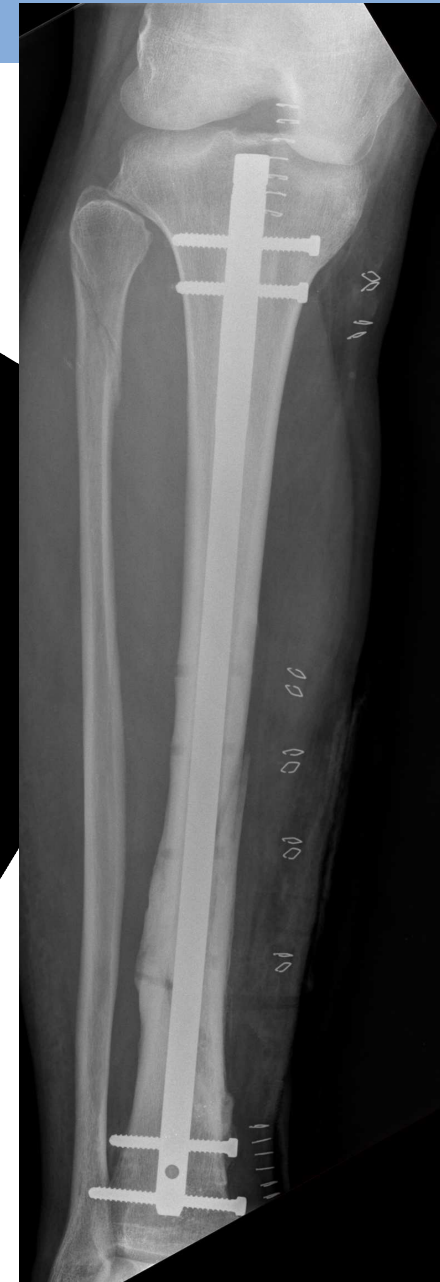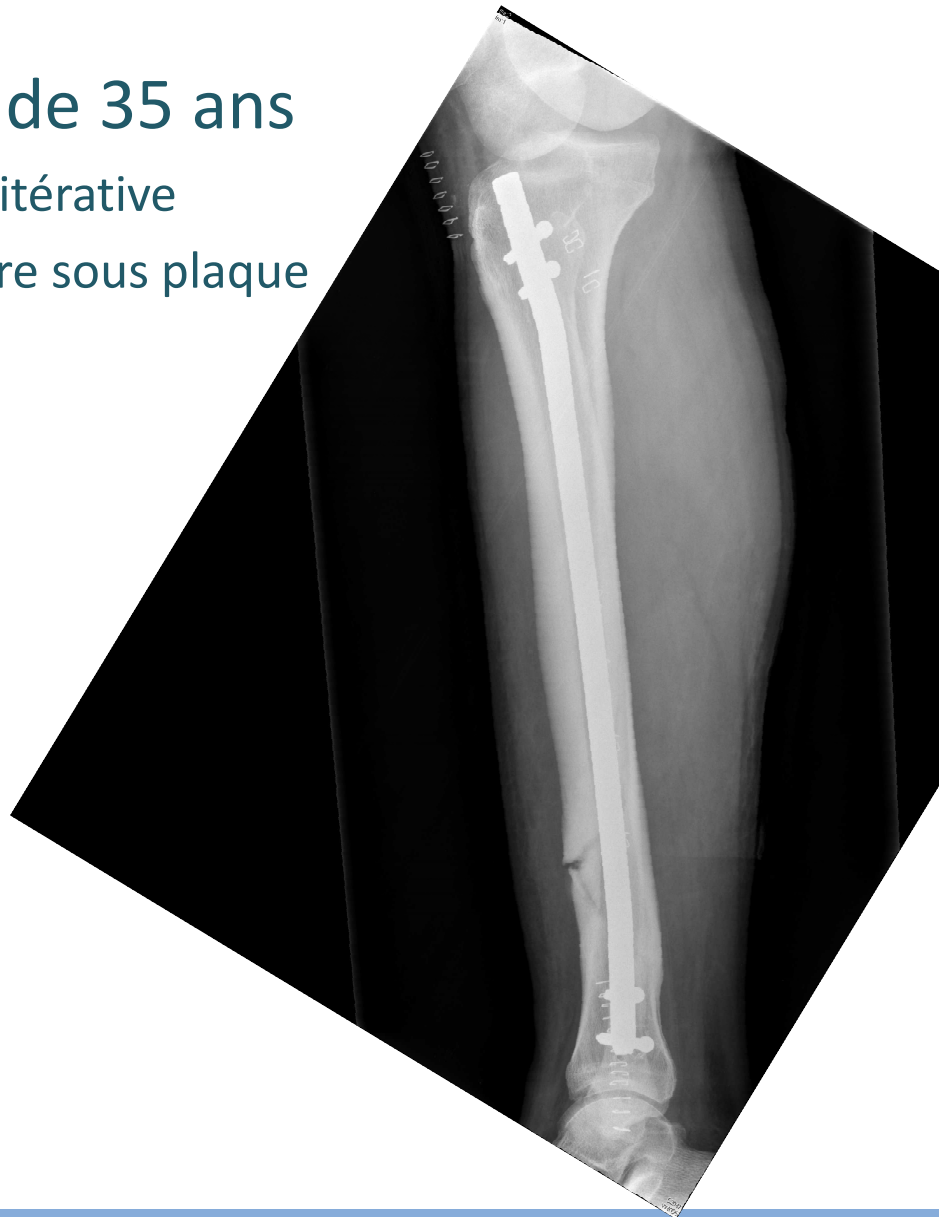Cas cliniques

- Patient de 35 ans
 - Chute itérative
 - Fracture sous plaque



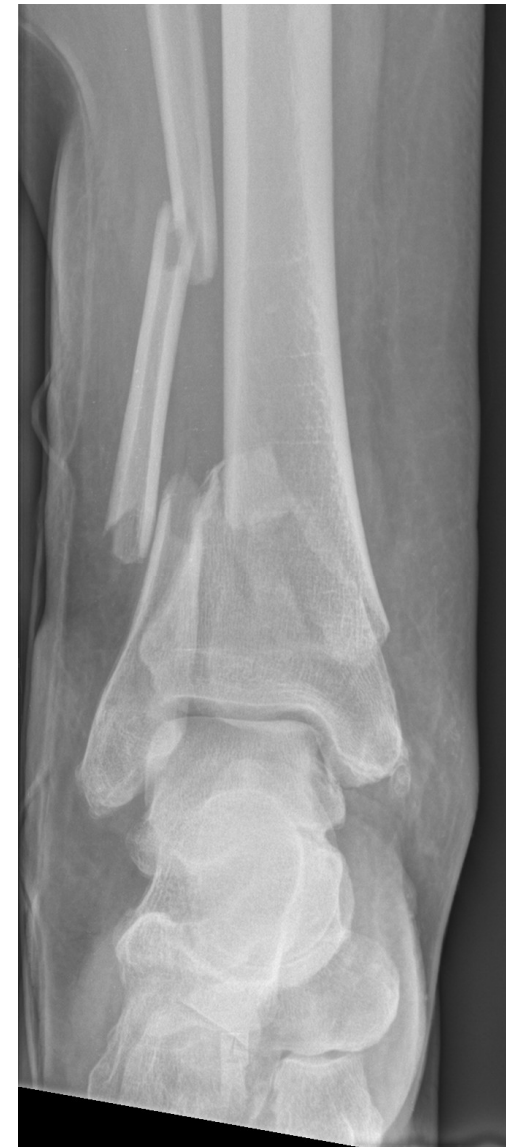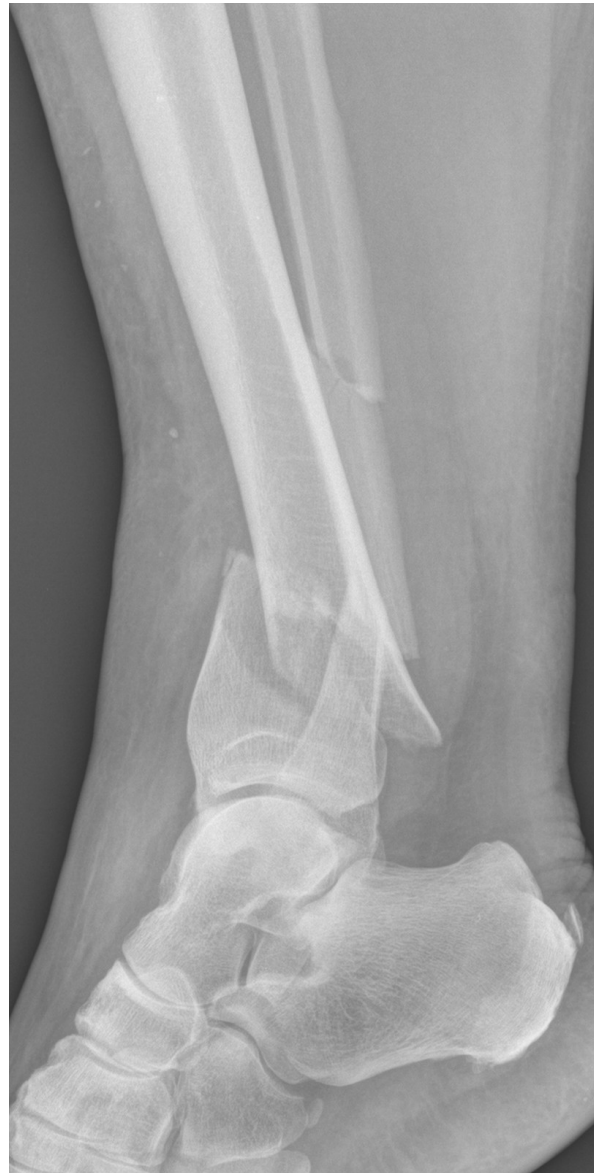Cas cliniques

- Patient de 35 ans
 - Chute itérative
 - Fracture sous plaque



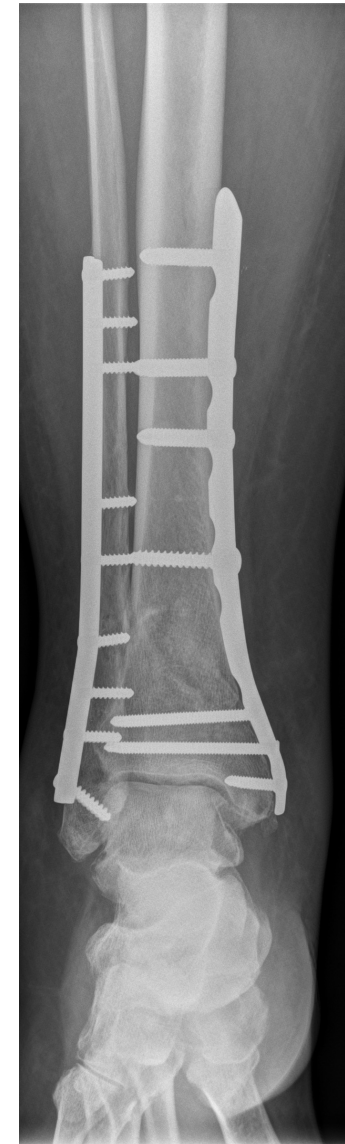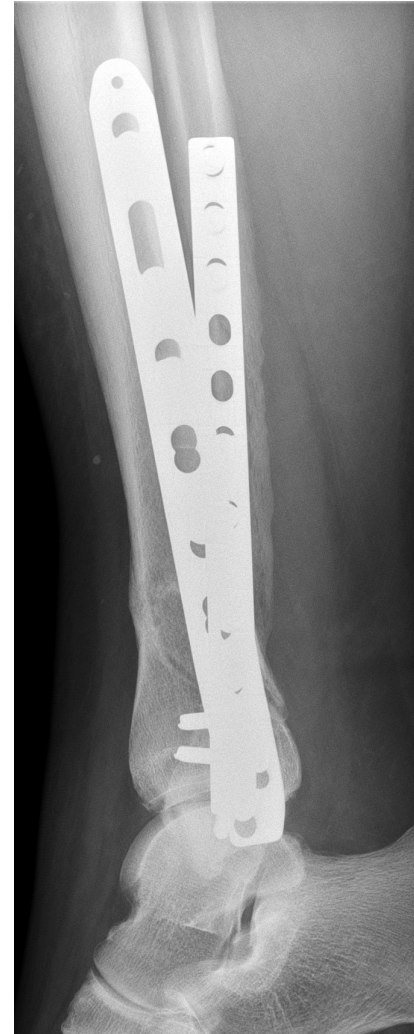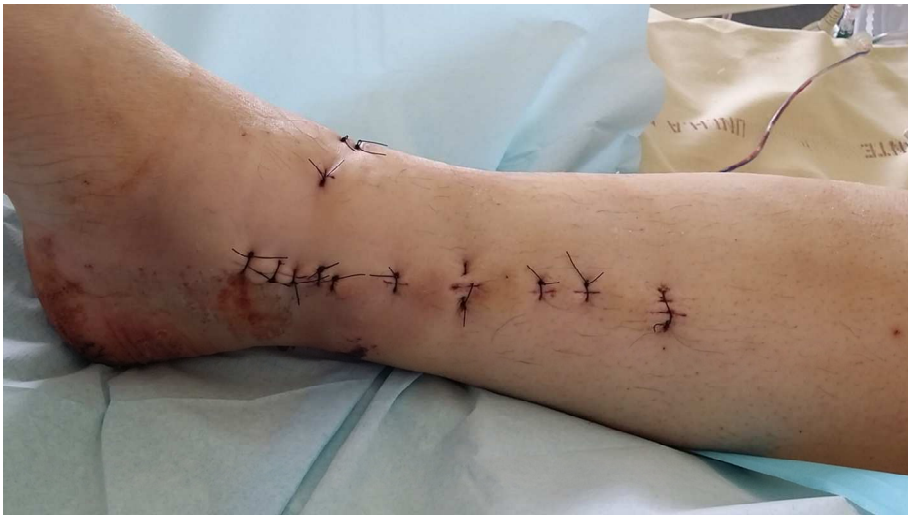Cas cliniques

- **Patiente de 44 ans**
 - Accident agricole
 - Fracture très distales



Cas cliniques

- **Patiente de 44 ans**
 - Accident agricole
 - Fracture très distale



13-15
JUN
2019

SOT EST


SOCIÉTÉ D'ORTHOPÉDIE ET DE TRAUMATOLOGIE DE L'EST

Sous la présidence du Pr Baulot et du Dr Martz

DIJON

63^{ème} Réunion Annuelle &
29^{ème} Congrès Européen de la

SOCIÉTÉ D'ORTHOPÉDIE ET DE TRAUMATOLOGIE DE
L'EST



Date - Titre d
e la comm - Auteur